Aus dem Pathologischen Institut der Universität Zürich
(Direktor: Prof. Dr. H. v. Meyenburg)
Arbeit unter Leitung von Prof. Dr. A. v. Albertini

Ätiologie
und Pathogenese solitärer Knochenzysten

Inaugural-Dissertation

zur

Erlangung der Doktorwürde

der

Zahnheilkunde an der Medizinischen Fakultät der Universität Zürich

vorgelegt von

Walter Weber

von Zürich

Genehmigt auf Antrag von Prof. Dr. H. v. Meyenburg

ZÜRICH 1936

GEORG THIEME / VERLAG / LEIPZIG

R. UNIV.
BIBLIOTHEEK
LEIDEN

Diese Arbeit erschien in Band 53, Heft 6 (Jahrgang 1936) der „Fortschritte auf dem Gebiete der Röntgenstrahlen“ Verlag von Georg Thieme, Leipzig

Meiner Mutter

Digitized by the Internet Archive
in 2026

https://archive.org/details/IA41507203_0010

I. Allgemeiner Teil

Gaugele stellte 1907 folgende Definition der Zysten auf:

„Unter Zysten verstehen wir in der pathologischen Anatomie neugebildete oder aus präformierten Hohlräumen entstandene Höhlen, deren Wand mit Epithel (Epithel im weitesten Sinne, d. h. auch Endothel) ausgekleidet und deren flüssiger oder fester Inhalt größtenteils ein Produkt dieser Deckzellen ist."

Im Knochen finden wir nun außer Zysten mit Epithelbegrenzung (odontogene Kieferzysten) verschiedenartige pathologische Hohlräume, deren Wandauskleidung vorwiegend aus Bindegewebe besteht. Diese epithellosen pathologischen Hohlräume im Knochen stellen das Hauptkontingent der sog. „Knochenzysten" und spielen in der Knochenpathologie eine große Rolle. Es frägt sich deshalb, ob es heute noch berechtigt ist, die in der pathologischen Anatomie bisher übliche Definition der Zysten auch für die sog. „Knochenzysten" aufrechtzuerhalten. Wir verzichten auf die Unterscheidung von „echten" und „falschen" Zysten und möchten in Anlehnung an Lubarsch (1907) die Knochenzyste als pathologische Hohlraumbildung mit einer mehr oder weniger deutlichen Membran als Wandauskleidung auffassen.

Bei der Untersuchung der Pathogenese solitärer Knochenzysten schalten wir, wie Fujii (1911), folgende Hohlraumbildungen bewußt aus:

1. Parasitäre Zysten:
   Zystizerkus- und Echinokokkenzysten im Knochen.
2. Bei allgemeinen Erkrankungen des gesamten Skelettsystems nachgewiesene Hohlraumbildungen:
   a) Bei Osteodystrophia fibrosa generalisata v. Recklinghausen.
   b) Bei Osteomalazie (Rindfleisch).
   c) Bei Rachitis (Beck).
   d) Bei Möller-Barlowscher Krankheit (Fränkel).
   e) Bei seniler Osteoporose (Braun).
3. Bei Arthritis deformans (Ziegler).
4. Bei Ostitis deformans Paget (Schmorl).
5. Echte Geschwulst mit Erweichungshöhle.
6. Kalluszysten.
7. Höhlenbildungen im Knochen, welche mit der Verirrung eines Epithelkeimes in Beziehung gebracht werden können.
8. Knochenabszeß und Höhlenbildung bei Periostitis albuminosa.
9. Zystisch abgekapselte Herde nach Osteomyelitis chronica.

Geschichtliche Entwicklung der Theorien über die Ätiologie und Pathogenese solitärer Knochenzysten

Über die solitären epithellosen Knochenzysten, soweit sie nicht eben parasitärer Natur oder Teilerscheinung der erwähnten Erkrankungen des gesamten Skelettsystems sind, veröffentlicht Virchow 1876 zum erstenmal im Schrifttum einen Fall, wobei er sagte:

„. . ., daß in keinem Fall die Zystenbildung im Knochen das Primäre und Wesentliche, daß vielmehr alle Fälle dieser Art als Umbildungsprodukte früherer Neubildungen anzusehen sind."

Er faßte die Zysten als Erweichungsherde in Chondromen oder Sarkomen auf und stützte sich dabei auf die gelegentlichen histologischen Befunde von Knorpelgewebe und zellreichem, riesenzellhaltigem, dem Sarkom sehr ähnlichem Gewebe in der Zystenwand. Er kam zum Schluß, daß die Zystenbildung in seinem Falle durch die Erweichung chondromatöser Knoten im Knocheninnern zustande gekommen sei. Alle Ansichten, welche die Knochenzyste aus der Erweichung von Knorpelgewebe ableiten wollen, sei es nun aus der Einschmelzung von ursprünglich überschüssig gebildeten und liegengebliebenen Knorpelresten (Bostroem, 1883) oder aus Fibro-Enchondromen (König, 1898), sind als der Theorie von Virchow sehr nahestehend zu betrachten. Bei der Autorität Virchows galt seine Lehre von der Tumorgenese der Knochenzysten lange Zeit unumschränkt und fand Anwendung bei allen Arten solitärer Knochenzysten.

G. Koch stellte 1902 aus dem Schrifttum 22 Fälle zusammen, die aus der Virchowschen Theorie zu erklären seien. Er ging noch etwas weiter und behauptete, in den Fällen, wo in der Zystenwand keine Reste des primären Blastoms nachweisbar wären, seien sie bis auf den letzten Rest im Erweichungsprozeß aufgegangen.

M. B. Schmidt hat 1902 als erster die „Ostitis fibrosa localisata" zur Erklärung der Knochenzysten im allgemeinen Sinne herangezogen.

1904 hat Mönckeberg einen Fall von solitärer Knochenzyste, der von Bötticher als traumatischer Genese bewertet wurde, mit der v. Recklinghausenschen Ostitis fibrosa zu erklären versucht.

v. Mikulicz (1904) kommt das Verdienst zu, die klinisch und biologisch einheitliche Gruppe von solitären Knochenzysten aus der großen Zahl von rein symptomatischen Knochenzysten unter der Bezeichnung „Osteodystrophia cystica juvenilis" als neuen Krankheitsbegriff herausgehoben zu haben. Als Ursache der Zystenbildung sah er eine Störung in der Entwicklung des im Wachstum befindlichen Knochens. Nach ihm bestehen für dieses selbständige Krankheitsbild folgende charakteristischen Merkmale:

1. Es ist eine Krankheit der Wachstumsperiode.
2. Die Erkrankung betrifft vorwiegend die Extremitätenknochen, und zwar diejenigen Abschnitte, die der Zone des stärksten Wachstums entsprechen: oberes Femurende, oberes Humerusende, oberes Tibiaende.
3. In den meisten Fällen spielt ein initiales Trauma eine Rolle.
4. Es ist ein durchaus gutartiger Prozeß, denn nach den Operationen zeigen sich weder Rezidive noch Metastasen.

Beneke (1904) wies in der Diskussion zu Mönckebergs Vortrag „Über Zystenbildung bei Ostitis fibrosa" auf die infolge traumatischer Blutergüsse entstandenen Knochenzysten hin. Er setzte sie in Analogie zu den apoplektischen Zysten des Gehirns, die gelegentlich nach Kopfkontusionen beobachtet werden können; auch im Knochen käme es infolge einer traumatischen Blutung allmählich zur Zystenbildung. (Ein solcher Vergleich schien Stenholm [1924] unberechtigt, da der Knochen und sein Mark nicht, wie das Gehirngewebe, regenerationsunfähig sei.) Als Ursachen der Höhlenbildung bezeichnete Beneke die veränderten Druckverhältnisse und die mangelnde Resorptionsfähigkeit des Knochenmarkes.

v. Haberer lieferte 1919 den Beweis für die posttraumatische Entstehung der Knochenzysten. Er glaubt, die Ursache der Zystenbildung weniger in einem groben, zur Fraktur führenden Trauma, als vielmehr in einer einmaligen oder chronischen, mehr zur Erschütterung des Knochens führenden Gewalteinwirkung zu sehen. Nach ihm muß außer dem traumatischen Einfluß noch eine individuelle Eigenheit dazukommen, wie z. B. eine Besonderheit der Blutgefäßwandungen oder der Koagulation des Blutes, da die Knochen nur selten auf traumatische Verletzungen hin mit Zystenbildung reagieren. Für die Bildung der Zyste sei unbedingte Voraussetzung, daß der Knochenschaft intakt bleibe und keine Verbindung zwischen dem hämorrhagischen Herde und den umliegenden Weichteilen stattfinde.

Pommer (1919) zeigte durch seine grundlegenden histologischen Untersuchungen am Knochenzystenfalle H. v. Haberers, daß die Knochenzysten ihre Ursache in traumatischen Markhämatomen haben. Schon der aus mehr oder weniger verändertem Blut bestehende Zysteninhalt weise

auf die Hämatomnatur der Zyste hin. In der Wand fänden sich neben älteren oder frischeren Blutresten häufig Fibrin und eisenhaltiges Pigment. Durch die Reizwirkung, welche die Hämatome auf ihre Umgebung ausüben, komme es zu einer reaktiven Entzündung. Die Ursache der Zystenbildung selbst sieht Pommer vor allem in einer Änderung der Spannungs- und Druckverhältnisse im Knochen. Durch die komprimierende Wirkung der Hämatome auf ihre starre, knöcherne Umhüllung komme es zu einer venösen Stauung im Bereiche der Markblutung. Das dadurch bedingte Stauungsödem zusammen mit der reaktiven Entzündung (sog. „Phlegmasie") führe durch vermehrte seröse Transsudation zu einem erhöhten Druck in der Höhle und damit zu einer fortschreitenden Erweiterung des Blutungsherdes. Diese Druckatrophie würde noch durch die lakunären Resorptionsvorgänge an den Zysten unterstützt.

Looser (1925) vertrat die Ansicht, die Zysten und braunen Tumoren seien miteinander eng verwandte, rein lokale Bildungen, die beide durch traumatische Einwirkungen auf den Knochen, durch Blutungen, hervorgerufen würden. Für die Zysten sollen im allgemeinen mehr die Blutungen im Mark, für die braunen Tumoren mehr die Blutungen in die Kortikalis die Ursache bilden. Er definierte die braunen Tumoren als „Wucherungen des osteogenetischen Gewebes und der Osteoklasten bzw. der die Osteoklasten liefernden Kapillaren". Er kommt sodann zum Schluß, daß Zysten und braune Tumoren nicht der Ausdruck einer Ostitis fibrosa, sondern ein „mechanisch ausgelöster Symptomenkomplex" seien, der als solcher bei verschiedenen Systemerkrankungen und sogar beim normalen Knochen (allerdings nur beim jugendlichen Knochen mit biegsamer Kortikalis) vorkommen könne. Die Entstehung der braunen Tumoren sah er in der Organisation des Zysteninhaltes durch das dort noch erhalten gebliebene, osteogenetische Gewebe der zerstörten Kortikalis unter Mitbeteiligung der kortikalen Markkapillaren, die nach Pommer normalerweise die Osteoklasten liefern sollen.

In neuester Zeit haben amerikanische Forscher einen neuen Weg in der Beurteilung der Knochentumoren eingeschlagen, indem sie durch Aufstellung „biologischer Typen" zu einer Umgrenzung der einzelnen Tumorformen und Krankheitsbilder gelangten. Zu diesem Zwecke sammelten sie systematisch das gesamte klinische und pathologisch-anatomische Material von Fällen, die der Registratur zur Verfügung gestellt wurden. Die Fälle wurden dann durch Bloodgood (1919), Geschickter und Copeland (1929) wissenschaftlich verarbeitet. Die so aufgestellten „biologischen Typen" unterscheiden sich voneinander in verschiedenen klinischen, röntgenologischen, pathologisch-anatomischen und prognostischen Merkmalen.

Geschickter und Copeland nehmen zwischen Knochenzysten, Riesenzelltumoren der langen Röhrenknochen und des Schädels, Riesenzellepulis und Riesenzelltumoren der Sehnenscheiden eine grundsätzliche Verwandtschaft an. Im gefäßreichen Riesenzelltumorgewebe wird als Folge von Hämorrhagien Zystenbildung und in deren Umgebung Proliferation von fibrösem Gewebe mit Knochenneubildung direkt aus den Fibroblasten beobachtet. Von 226 Riesenzelltumoren zeigten 60 Fälle Ausheilung in eine solitäre Knochenzyste. Sie halten die Übergangsphase zur Knochenzyste als Spindelzellen- oder Ostitis fibrosa-Variante des Riesenzelltumors fest. Auf Grund der umfassenden Untersuchungen über Riesenzelltumorvarianten und polyzystische Formen der Ostitis fibrosa kommen Geschickter und Copeland zum Schluß, daß Riesenzelltumorgewebe die früheste Phase im pathologischen Prozeß der Knochenzystenbildung darstelle. Die mikroskopische Struktur des Riesenzelltumors unterscheide sich von derjenigen der Knochenzyste nicht in der Art, sondern nur graduell, indem im ersteren mehr Riesenzelltumorgewebe und weniger Fibro-Osteosegewebe vorhanden sei, während in der Knochenzyste fibröse Proliferation und Knochenneubildung vorwiege mit wenig oder gar nur Spuren von Riesenzelltumorgewebe. Aus ihren Studien ist ersichtlich, daß die Lokalisation des affizierten Knochens ein wichtiger und bestimmender Faktor für das Auftreten des Riesenzelltumors und der Knochenzyste ist. Die Epiphyse mit ihrem weniger aktiven Periost und dünneren Kortex gestatte dem knochenzerstörenden Riesenzelltumor ungehindert fortzuschreiten, während der dickere und resistentere Kortex der Metaphyse mit seiner stark vaskulären, subperiostalen Schicht die Heilung fördere und zu einer in ihrer Weiterentwicklung „angehaltenen Läsion", nämlich zur Knochenzyste, führe.

Tab. 1. Verteilung der Zysten in Bezug auf ihre Lokalisation (nach Geschickter und Copeland)

	Proximale Metaphyse	Diaphyse	Distale Metaphyse	Nicht näher lokalisiert	Total
Femur . . .	32 (Trochantergegend)	3	12	1	48
Humerus . .	30	9	3	2	44
Tibia . . .	9	6	8	1	24
Fibula . . .	—	—	4	1	5
Radius . . .	—	1	3	—	4
Ulna	1	—	1	—	2
	72	19	31	5	127

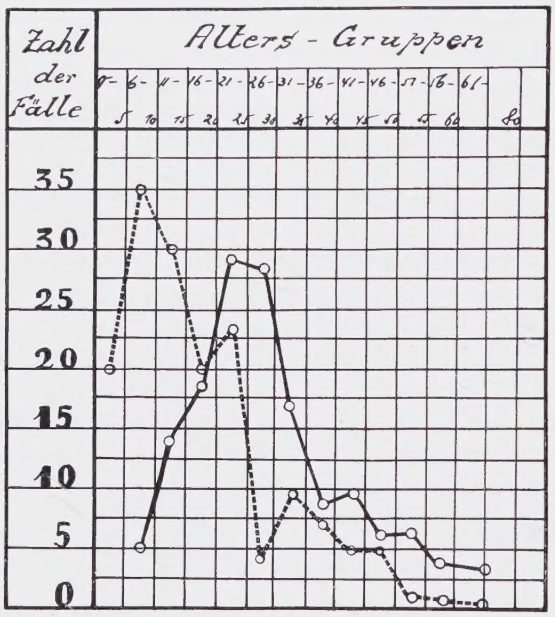

Abb. a. Altersverteilung von solitären Knochenzysten und gutartigen Riesenzellgeschwülsten (nach Geschickter und Copeland). Gestrichelte Kurve: Knochenzysten. Ausgezogene Kurve: Gutartige Riesenzellgeschwülste (je 160 Fälle). Geschlechterverteilung: Von 110 Fällen entfallen 61 Fälle auf männliche Individuen, 49 Fälle auf weibliche Individuen.

Hauptlokalisationen sind die proximalen Metaphysen der langen Röhrenknochen, d. h. die Knochen und Orte mit dem intensivsten Längenwachstum: proximale Humerusmetaphyse und proximale Femurmetaphyse in Trochanterhöhe. Sie umfassen zusammen die Hälfte aller Fälle. Dann folgen: distale Femurmetaphyse, proximale und distale Tibiametaphyse und Humerusdiaphyse.

Mit fortschreitendem Knochenwachstum wandern die Zysten eher diaphysär. Nach Geschickter und Copeland liegen 75% alle Zysten metaphysär und nur 16% diaphysär.

Ein anderer wichtiger Faktor sei das Alter: Knochenwachstum und Knochenzellen mit großen Proliferationspotenzen seien charakteristisch für die Jugend. Die Heilkraft, eine knochenzerstörende Schädigung in jungen Lebensjahren aufzuhalten, sei ein Beweis dafür, daß die „angehaltene" Läsion (Knochenzyste) dreimal häufiger auftrete im Alter unter 20 Jahren als der nicht ausgeheilte Riesenzelltumor. Auf Grund von 160 Fällen haben Geschickter und Copeland festgestellt, daß das häufigste Maximum ins zweite Jahrfünft fällt.

Nach Schinz und Uehlinger (1931) handelt es sich bei den solitären Knochenzysten (Osteodystrophia cystica juvenilis v. Mikulicz) um monostotisch, selten diostotisch oder polyostotisch auftretende, vorwiegend in den proximalen Metaphysen der langen Röhrenknochen und in den kleinen Hand- und Fußknochen gelegene Zysten, die sich besonders in der zweiten Hälfte der ersten Dekade entwickeln. Dazu kämen Blutungen und reaktive Prozesse von seiten des Knochens, die besonders dann auffallend seien, wenn Knochenzysten spontan frakturiert und in kallöser Heilung begriffen seien. Die Blutungen besitzen nach Schinz und Uehlinger keine ätiologische Bedeutung für die Genese der Zysten, wohl aber für das histologische Zustandsbild (Pigmentbildung, Ödem, Blutstauung). Die Ostitis fibrosa ist nach ihnen lediglich eine organotypische, aber keine spezifische Reaktion.

Nach dem heutigen Stand der Forschung ist die „Osteodystrophia fibrosa generalisata v. Recklinghausen" für die Genese solitärer Knochenzysten strikte abzulehnen. Wir wissen heute, daß der Morbus v. Recklinghausen, wie das vor kurzem v. Albertini und Thüer wieder eindrücklich

gezeigt haben, eine selbständige Knochensystemerkrankung ist, und zwar eine durch endokrine Fehlsteuerung der Parathyreoidea bedingte Knochendystrophie. Askanazy (1903) beschrieb als erster die Beziehungen zwischen pathologischer Funktion der Epithelkörperchen und der Ostitis fibrosa generalisata v. Recklinghausen an einem typischen Fall von generalisierter Ostitis fibrosa mit Tumor der Parathyreoidea. Außerdem können nach Rutishauser (1932) auch exogene Schädigungen, wie z. B. die Pb-Intoxikation, die Krankheit verursachen.

Eine „lokalisierte" Form dieser als selbständige Knochensystemerkrankung erkannten Ostitis fibrosa ist an und für sich schon ein Widerspruch, denn eine innersekretorisch bedingte Systemerkrankung des Knochens kann nicht lokalisiert vorkommen. Es gibt ja auch keine monostotische Rachitis oder Osteomalazie. Ebenso hat eine „Ostitis fibrosa localisata" heute keine Daseinsberechtigung mehr, und es ist Zeit, daß dieser Begriff aus dem Schrifttum verschwindet.

Aus dem Befund von solitären Riesenzelltumoren und solitären Knochenzysten im gesunden Knochen muß geschlossen werden, daß sie zwei ganz verschiedene Krankheitsprozesse sind: die einen sind Geschwülste und die andern idiopathische Zysten.

Zusammenfassung der bis dahin aufgestellten Theorien über die Entstehung solitärer Knochenzysten

1. Virchow, Erweichung einer Geschwulst, vorwiegend Enchondrom.
2. M. B. Schmidt, „Ostitis fibrosa localisata".
3. v. Mikulicz, Angeborene Entwicklungsstörung oder postnatale Wachstumsstörung des Knochens.
4. a) Beneke, Traumatische Blutung im Knochen.
   b) Haberer, Knochenmarksblutung und irgendeine Disposition.
   c) Pommer, Traumatische Knochenmarksblutung.
5. Geschickter und Copeland, a) als Ausheilungsstadium einer solitären, gutartigen Riesenzellgeschwulst, a) als „angehaltene Läsion" bei der Entstehung eines solitären, gutartigen Riesenzelltumors.

II. Eigene Untersuchungen

A. Solitäre Knochenzysten im anscheinend gesunden Knochen

Fall 1. M. B., 3977/33, Hisa 1299, Pat.: Hans M., 11jährig. Die klinischen Angaben verdanken wir Herrn Dr. G. A. Preiß, Zürich. Daraus geht hervor: Pat., geb. 1922, kam am 27. 1. 33 zum Arzt mit den Angaben, daß er vor etwa 1 Jahr mit dem linken Oberschenkel gegen eine Mauer gesprungen sei und damals die Trochantergegend angeschlagen habe. Er habe anfangs hinken müssen. Die Beschwerden seien dann verschwunden und erst nach einigen Monaten wiedergekehrt. Das Röntgenbild (Abb. 1) ergab eine große, mehrkammerige Zyste in der Gegend des linken Trochanter major. Die Zyste wurde am 3. 10. 33 operativ freigelegt und ausgekratzt. Die Kompakta war nur noch papierdünn. Zahlreiche Knochenbalken durchzogen die Zyste. Postoperativ außer einer Parotitis normaler Verlauf (Abb. 1a), heute geheilt (Ende August 1935).

Pathologisch-anatomischer Befund: Eingesandtes Material: Zystenwand, Knochenmasse. Bei der histologischen Untersuchung findet man ein größeres Gewebsstück, das aus hyalinem Gelenksknorpel besteht, der auf der einen Seite in spongiösen Knochen übergeht. Außerdem enthält das Gewebe mehrere Knochenstücke, vorwiegend spongiösen Knochen. Die Bälkchen sind im allgemeinen ziemlich plump, die Knochenzellen eher groß, das Mark ist ziemlich blutreich, enthält zum Teil frisches Blut. In einigen kleinen Knochenstückchen findet man eigenartige Verknöcherungsbezirke von ganz unregelmäßiger Form. Es scheint sich um Verknöcherung zungenförmiger, hyaliner Bänder zu handeln. Sichere Knochenzellen sind darin nicht nachweisbar. An einem dieser Knochenstücke finden sich längliche Beläge aus einem eigenartigen Granulationsgewebe, das in großer Menge feinkörniges Hämosiderin enthält (Abb. 2). Es besteht vorwiegend aus Fibroblasten sowie vereinzelten Osteoklasten und enthält ziemlich reichlich Lymphozyten und vereinzelte Plasmazellen. Im Innern dieser Gewebsstreifen zartwandige Gefäße. Eine Riesenzellgeschwulst läßt sich nach dem eingesandten Material ausschließen. Die Auskleidung der Zyste besteht somit aus einem von Hämosiderin durchsetzten, chronisch entzündlichen Granulationsgewebe, das nur wenige Riesenzellen vom Typus der Osteoklasten aufweist. Es ist gegen die Höhle zu glatt begrenzt und mit abgeplatteten Zellen ausgekleidet. An der Innenfläche ist die Zystenwand stellenweise mit Blut belegt. Zeichen der Organisation solcher Blutmassen durch das Granulationsgewebe konnten nicht nachgewiesen werden (Abb. 3).

Fall 2. M. B. 2491/28, Hisa 448, Pat.: Karl K., 13jährig. Dem behandelnden Arzt, Dr. G. A. Preiß, Zürich, verdanken wir folgende klinischen Daten: Pat., geb. 1915, kam erstmals am 20. 6. 1928 in die Sprechstunde. Er gab an, daß er im Jahre 1924 seinen rechten Oberarm angeschlagen habe. Das damals vorgenommene Röntgenbild ergab eine kleine Knochenzyste im rechten Humerus. 1927 erfolgte eine Spontanfraktur des rechten Humerus

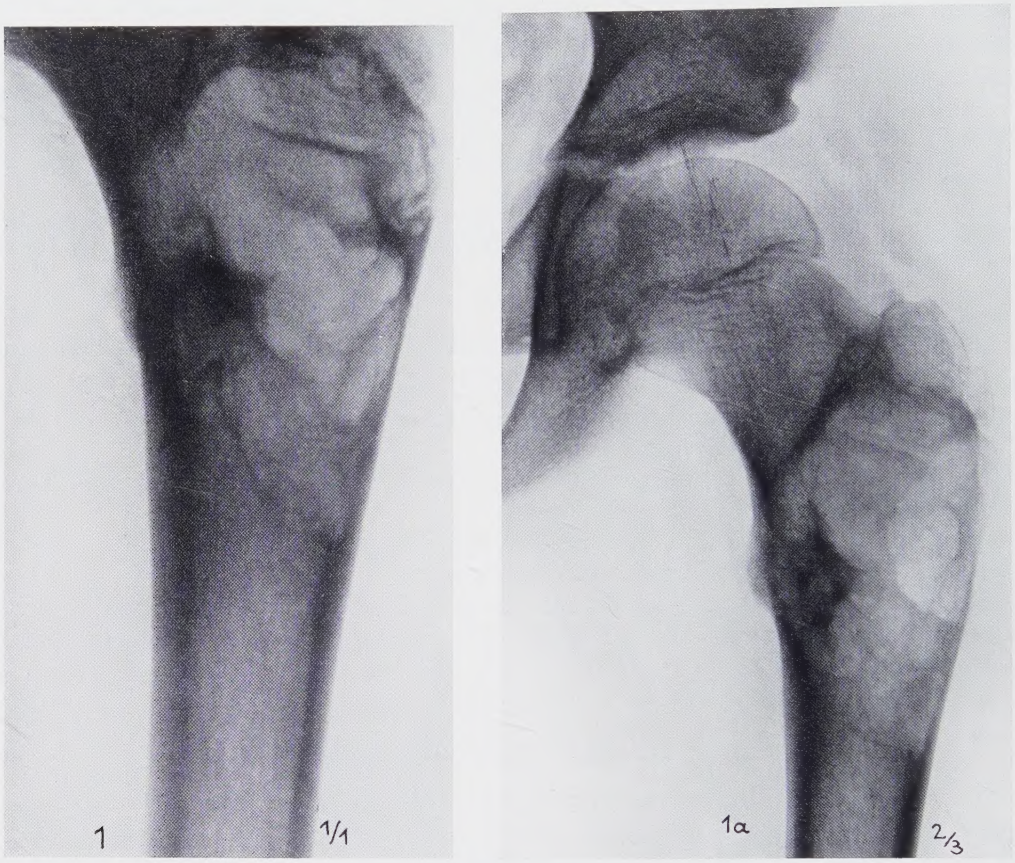

Abb. 1. Fall 1: Mehrkammerige Knochenzyste im linken Trochanter major. 11jähriger Knabe. (Aufnahme vom 27. 9. 1933, Röntgeninstitut „Interna", Zürich, Prof. Schinz.)

Abb. 1a. Fall 1: Dieselbe Zyste 1 Monat nach der Operation. (Aufnahme vom 6. 11. 1933, Röntgeninstitut „Interna", Zürich, Prof. Schinz.)

beim Steinwerfen. Trotz der dadurch erfolgten Eröffnung der Markhöhle ging die Zyste nicht zurück, die Fraktur heilte aber in bester Stellung (Abb. 4). 1928 ergaben die Röntgenbilder (Abb. 5) eine etwa eigroße Knochenzyste ziemlich in der Mitte der rechten Humerusdiaphyse mit einer kleinen Zwischenwand etwa in der Mitte. Am 9. 7. 1928 wurde die Zyste in Narkose eröffnet und ausgekratzt. Normaler postoperativer Verlauf. Heute geheilt (Ende August 1935).

Pathologisch-anatomischer Befund: Eingesandtes Material: Membranfetzen aus einer Knochenzyste im rechten Humerus. Untersuchung der kleinen Membranfetzen aus der Zystenwand stammend, darunter finden sich sowohl dickere gelbe (a), als schmale braune (b) und größere graurote Fetzen mit kleinen Knochenpartikeln (c).

a) Die gelben Fetzen bestehen histologisch aus einem xanthomatösen Gewebe. Große Felder setzen sich fast ausschließlich aus Pseudo-Xanthomzellen zusammen (Abb. 6). Diese Zellen zeigen mittelgroße, rundliche, chromatinreiche Kerne und ein feinwabiges Protoplasma. Seine Maschen sind mit Fett vollgepfropft, vorwiegend Neutralfett, in das aber zahlreiche kleine Nadeln und Büschel doppelbrechender Substanzen eingelagert sind. Stellenweise enthalten die Schaumzellen auch geringe Mengen von feinkörnigem Hämosiderin. In den xanthomatösen Gewebsabschnitten finden sich nur spärliche Gefäße.

b) Die braunen Gewebsstreifen sind schmale Bänder, die aus kernarmem Bindegewebe bestehen, auf der äußeren Seite oft neugebildeten (periostalen) Knochen zeigen, gegen innen zu aus einem zellreichen, von zahlreichen

Blutgefäßkapillaren durchzogenen Granulationsgewebe bestehen, das sich aus spindeligen kleinen Fibrozyten aufbaut, die äußerst dicht mit Hämosiderin beladen sind (Abb. 7). Vielfach findet man in diesem Granulationsgewebe lymphozytäre und plasmazelluläre Infiltrate. Gefäßendothelien sind sozusagen frei von Pigment.

c) In den größeren Gewebsfetzen wiederholen sich die in a) und b) beschriebenen Gewebsarten, oft aber läßt sich aus der Situation etwas mehr aussagen über den Zusammenhang der verschiedenen Gewebe, nämlich so, daß die Lagebeziehungen der die Höhle auskleidenden Membranen zum Periost und dem neugebildeten Knochen ersichtlich werden.

Die xanthomatösen sowie die hämosiderotischen Bezirke liegen innen gegen die Höhle zu der Schale auf, gehen nach außen in ein kernarmes, fibrillenreiches Bindegewebe über, das wahrscheinlich bereits dem Periost angehört. In der äußeren Schicht der periostalen Lamellen findet man zahlreiche neugebildete Knochenbälkchen, die in einem zellreichen Periost liegen und breite Säume aus Osteoblasten aufweisen. Die Knochenbälkchen sind mittelbreit.

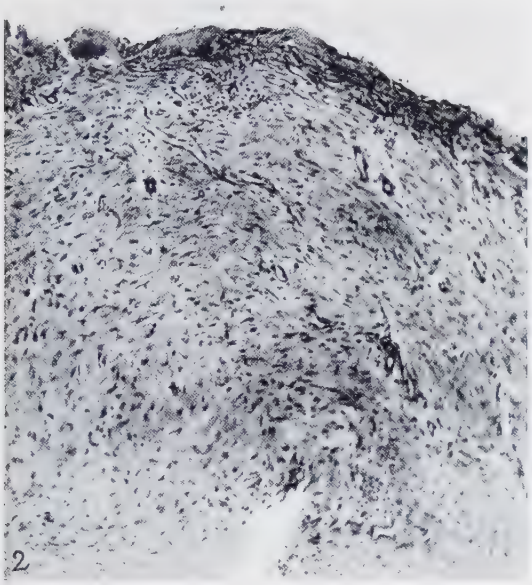

2

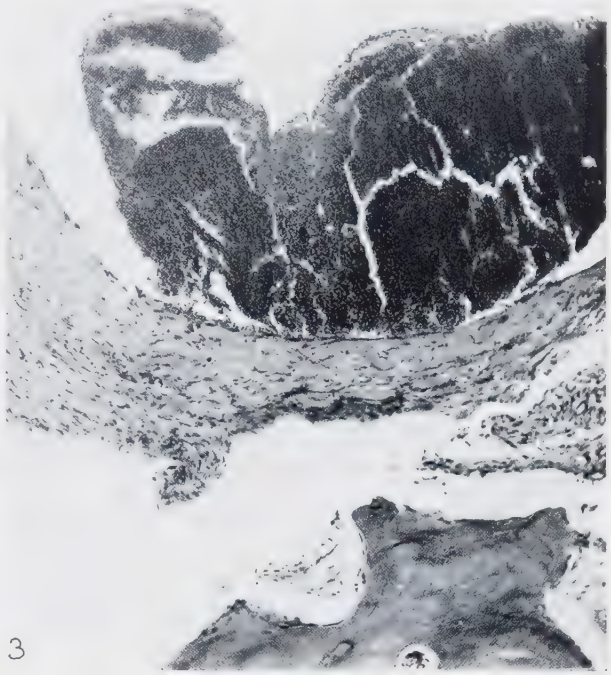

3

Abb. 2. Fall 1: Hämosiderotisches Granulationsgewebe als Zystenbegrenzung (Vergr. 50:1).
Abb. 3. Fall 1: Beziehungen zwischen Zystenwand und Blutkoagulum (Vergr. 50:1).

im Zentrum verkalkt, außen bestehen sie aus einer kalklosen Osteoidschicht, Riesenzellen vom Typus der Osteoklasten finden sich vereinzelt an den neugebildeten Knochenbälkchen, meist in der äußeren Lage der Osteoblastenschicht.

Fall 3. M. B. 4287/33, Hisa 1306. Pat.: Marcel G., 20jährig. Chirurg. Klinik, Journal 340, Archiv Nr. 2989/33. Die Krankengeschichte dieses Falles wurde mir in liebenswürdiger Weise von Herrn Prof. Clairmont überlassen.

Anamnese: Familienanamnese o. B. Mit 7 Jahren hatte Patient angeblich die englische Krankheit, sonst will er immer gesund gewesen sein.

Jetziges Leiden: Pat. sprang am 23. 9. 1933 im Militärdienst die Stufen einer steilen Treppe hinunter, verspürte dann beim Aufspringen plötzlich einen Schmerz in der rechten Mittelfußgegend, knickte ein, ohne jedoch umzufallen, da er das Gewicht sofort auf die linke Seite verlegte. Pat. wurde dann ins Krankenzimmer gebracht und 4 Tage mit essigsaurer Tonerde und Heißluftbädern behandelt. Am 5. Tage mußte Pat. wieder ausrücken, obschon immer noch Schmerzen im Fuß bestanden. Pat. wies einen stark hinkenden Gang auf. Nach 3tägiger Arbeit erneut Aufenthalt im Krankenzimmer, es wurden wieder Umschläge gemacht und Heißluftbäder gegeben. Beim Auftreten auf den Fuß bestanden Schmerzen an der Plantarseite. Pat. wurde dann ins Spital in Lugano eingewiesen, wo verschiedene Röntgenbilder (die leider in der Zwischenzeit verloren gingen) gemacht wurden, die zwei Zysten im rechten Kalkaneus ergaben. Darauf Einweisung des Pat. in die chirurg. Klinik Zürich, da Pat. Zürcher ist.

Allgemeiner Status: Mittelgroßer Mann, Soldat, in gutem E. Z. Allgemeinstatus, insbesondere Herz und Lungen o. B. Die Zähne weisen rachitische Schmelzdefekte auf.

Abb. 4. Fall 2: Persistierende Knochenzyste in der rechten Humerusdiaphyse. (Aufnahme vom 21. 10. 1927, Röntgeninstitut Rotes Kreuz, Zürich, Dr. Walther.)

Abb. 5. Fall 2: Dieselbe Zyste in fortgeschrittenem Stadium mit dünner Zwischenwand. (Verkleinerte Aufnahme vom 3. 4. 1928, Röntgeninstitut „Interna", Zürich, Prof. Schinz.)

Lokalstatus: Schmerzhaftigkeit findet sich an der Außenseite des rechten Fußes über dem Kalkaneuskopf, in einem etwa fünffrankenstückgroßen Bezirk. Keine Verfärbung des Fußes, keine Krepitation, keine Geschwulst nachweisbar.

Röntgenbefund: Aufnahme vom 17. 10. 1933: P. a.-Aufnahme des rechten Fußes. Walnußgroße Zyste im Kalkaneuskörper in der Höhe des Sustentakulums. Die Zyste ist 3 cm lang und $2^1/_2$ cm hoch. Die Innenwand ist glatt. Die Spongiosa ist im Bereich der Zyste vollständig zerstört. Die Kompakta an der Plantarseite der Zyste ist verschwunden. Sie ist nicht ausgebuchtet. An einer der Seitenwände finden sich zwei je $1^1/_2$ cm lange Vertikalfissuren. An der dorsalen Seite ist noch eine kleinbohnengroße Zyste von $1^1/_2$ cm Länge und 1 cm Breite. Die Wand zwischen beiden Zysten ist 1 mm dick. Im übrigen ist der Kalkaneus intakt. Die übrigen Tarsalia o. B.

Diagnose: Zwei Zysten im rechten Kalkaneuskörper mit zwei Vertikalfissuren.

Therapie: Fußbäder, Excochleation.

Operationsbericht vom 24. 10. 1933 (Dr. Winterstein): Bogenförmiger, 8 cm langer Schnitt, 3 cm unterhalb des Malleolus ext. dext. Freilegen der Sehne des Peroneus und Wegdrängen nach oben, so daß die laterale Wand des Kalkaneus sichtbar wird. Ligatur der oberflächlichen Gefäße. Durchschneiden des Periostes in einem 4 cm großen Bezirke; der darunterliegende Knochen erscheint braunrot und ist leicht einzudrücken. Durch eine schmale Knochenlamelle gelangt man in eine glattwandige, pflaumengroße Zyste mit gelbbraunem, serösem Inhalt. Am Grunde der Zyste ist eine unregelmäßig verlaufende Frakturlinie erkennbar. Nach unten ist die Zyste durch

eine dünne, schwappende Knochenschicht abgegrenzt, in der Mitte verläuft eine schmale Knochenlamelle nach oben, so daß die Zyste in 2 Teile geteilt ist. Auskratzen der Zystenhöhle. Sodann Schnitt über der medialen Tibiafläche rechts, 4 cm unterhalb des Gelenkes, Abschieben des Periostes, Abmeißeln von dünnen Knochenspänen, Herauskratzen von Spongiosasubstanz, Vernähen des Periostes, Hautnaht, Verband. Die Knochenspäne werden

Abb. 6. Fall 2: Xanthomatöses Gewebe. Zellen mit mittelgroßen, rundlichen, chromatinreichen Kernen und feinwabigem Protoplasma (Vergr. 50: 1).

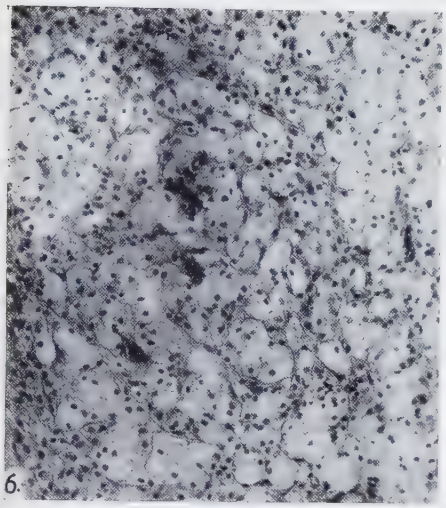

Abb. 6.

Abb. 7. Fall 2: Zystenwand aus hämosiderotischem Granulationsgewebe. (Berlinerblau-Reaktion. — Hämosiderin schwarz (Vergr. 44 : 1).

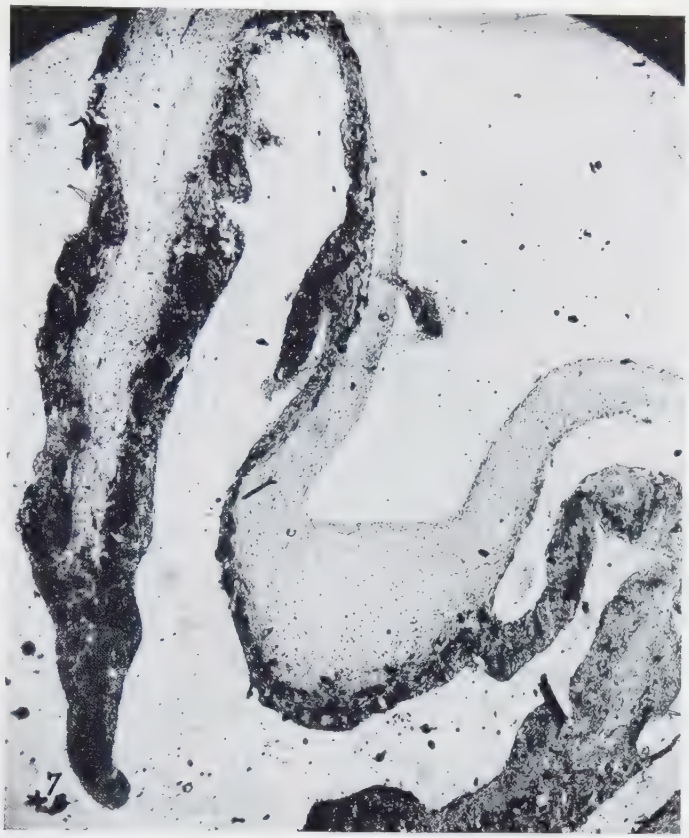

Abb. 7.

zerkleinert und in die Zystenhöhle gebracht, ebenso die Spongiosa. Naht des subkutanen Fettgewebes, Hautnaht, steriler Verband. Lagerung der Extremität auf Volkmannscher Schiene. Operation und postoperativer Verlauf normal.

Bakteriologische Untersuchung (Nr. 3995, 25. 10. 1933): Art des Materials: Flüssigkeit aus Kalkaneuszyste. Befund: direkt: sehr reichlich Blut, keine Bakterien. Kultur: kein Wachstum. Diagnose: Keine Mikroorganismen nachweisbar.

Pathologisch-anatomischer Befund: Das eingesandte Material besteht histologisch aus verschiedenen kleinen Knochenstückchen; die meisten zeigen auf einer Seite eine mehr oder weniger geradlinige Begrenzung durch eine schmale Zone von fibrösem Knochenmark, das von reichlich Hämosiderin durchsetzt ist. Außerhalb dieser Zone findet sich junges, geflechtartige sKnochengewebe mit fibrösem Mark. Im fibrösen Mark vereinzelte Osteoklastenriesenzellen. Die erwähnte Zone des Granulationsgewebes ist gegen das Lumen zu stellenweise von einem einschichtigen Saum hoher Osteoblasten begrenzt. Das Pigment liegt extrazellulär im sehr gefäßreichen Granulationsgewebe. Infiltrate aus Lymphozyten und Plasmazellen spärlich. Stellenweise hyaline Massen in Bändern angeordnet.

Austrittsstatus: 9. 12. 1933: Beide Wunden sind p. p. geheilt. Keine Schmerzen beim Gehen, keine Druckempfindlichkeit der Wunden. Knie- und Fußgelenk zeigen keine Bewegungseinschränkungen. Pat. geht noch am Stock, klagt nur über geringe Schwäche im ganzen rechten Bein. Rechter Unterschenkel deutlich dünner als der linke: rechts $33^1/_2$ cm, links 35 cm.

Fall 4. M. B. 765/35, Hisa 1607. Pat.: Nelly H., 14jährig. Die klinischen Angaben wurden mir von Dr. Richard, Chefarzt des Krankenhauses Rorschach, in freundlicher Weise zur Verfügung gestellt.

Anamnese: Pat. fiel am 17. 1. 1935 beim Schlitteln auf den linken Arm, konnte ihn nicht mehr heben. Relativ wenig Schmerzen. Fraktur im linken Humerus.

Lokalstatus: 18. 1. 1935: Röntgenbild von Dr. Franzoni (Abb. 8): Humerus im oberen Drittel zystisch aufgetrieben. Kortikalis stark verdünnt, Knochenstruktur verwischt, beim Übergang vom unteren in das mittlere

Abb. 8. Fall 4: Knochenzyste im oberen Drittel des linken Humerus. 14jähriges Mädchen. (Aufnahme vom 18. 1. 1935, Dr. Franzoni, Rorschach.)

Abb. 8a. Fall 4: Dieselbe Zyste 5 Wochen nach der Operation. (Aufnahme vom 20. 3. 1935, Dr. Franzoni, Rorschach.)

Drittel der Zyste verläuft von medial unten nach lateral oben eine Frakturlinie. Fragmente zeigen keine Dislokation. Anlegen einer dorsalen Gipsschiene bis über das Schultergelenk, in Mittelstellung des Gelenkes fixiert.

13. 2. 1935: Operation in Narkose, fec. Dr. Richard: Etwa 10 cm langer dorsaler Hautschnitt, Eingehen auf den Knochen zwischen dem Bizeps und Abheben des Deltoideus. Aufmeißeln der Kortikalis, die sehr dünn ist; man stößt auf eine hühnereigroße Zyste. Es entleert sich blauweiße Flüssigkeit. Die Zystenwand ist glatt. Auskratzen der Zyste, Naht. Lagerung auf Schiene. Anfang März werden die Nähte entfernt. Narbe solid. Frakturstelle solid. Entfernung der volaren Schiene. Beginn mit Heizen und Massieren. Beweglichkeit im Schulter- und Handgelenk gut, Ellenbogen eingeschränkt. Röntgenaufnahme vom 20. 3. (Abb. 8a) zeigt mäßige Kallusbildung, Zunahme der Kortikalis lateral. Beweglichkeit in allen Gelenken gut. Entlassung am 23. 3. 1935.

Pathologisch-anatomischer Befund: Eingesandtes Material: Zahlreiche formalin-fixierte, unregelmäßige, zum Teil kalkharte, zum Teil weiche, durchblutete Gewebsstücke (Zystenwand).

Histologisch findet man unter den Gewebsstücken solche, die aus Kompaktaresten bestehen. Der lamellöse Knochen ist in diesen Gewebsstücken umgeben von neugebildetem, geflechtartigem Knochen mit fibrösem Mark und vereinzelten Knorpelinseln. Es handelt sich dabei wahrscheinlich um Kallus. In anderen Gewebsstücken findet

man die eigentliche Auskleidung der Zyste, wie sie in Abb. 9 wiedergegeben ist. Diese Auskleidung besteht aus einer breiten Zone jungen, ungeordneten Bindegewebes, das viele Zellen und eine mäßige Zahl von kollagenen Fasern aufweist. Es ist von zahlreichen, zum Teil kollabierten, zum Teil eher dilatierten Blutgefäßkapillaren durchsetzt. An mehreren Stellen lassen sich in diesem lockeren Bindegewebe frische Blutungen nachweisen. Gegen den Zystenhohlraum zu besteht keine eigentliche Begrenzungsmembran, jedoch findet man vielfach eine Art Deckzellenschicht von abgeflachten Bindegewebszellen, ganz ähnlich wie in einem Schleimbeutel. An mehreren Stellen ist die Innenfläche sowie die innerste Schicht dieser Bindegewebsmembran von fibrinoiden Bändern bedeckt und zum Teil durchsetzt. Entzündliche Infiltrate sind sehr spärlich. Es lassen sich nur vereinzelte Lymphozyten nachweisen. Eisenpigment ist in der ganzen Bindegewebsmembran nicht nachweisbar. Nach außen folgt dem Bindegewebsbalg eine knöcherne Schicht aus geflechtartigem Knochen mit plumpen, etwas unregelmäßigen Bälkchen. Sie enthalten große Knochenzellen und zeigen besonders in der innersten Zone reichlich Osteoblasten. Osteoklasten finden sich nur ganz vereinzelt.

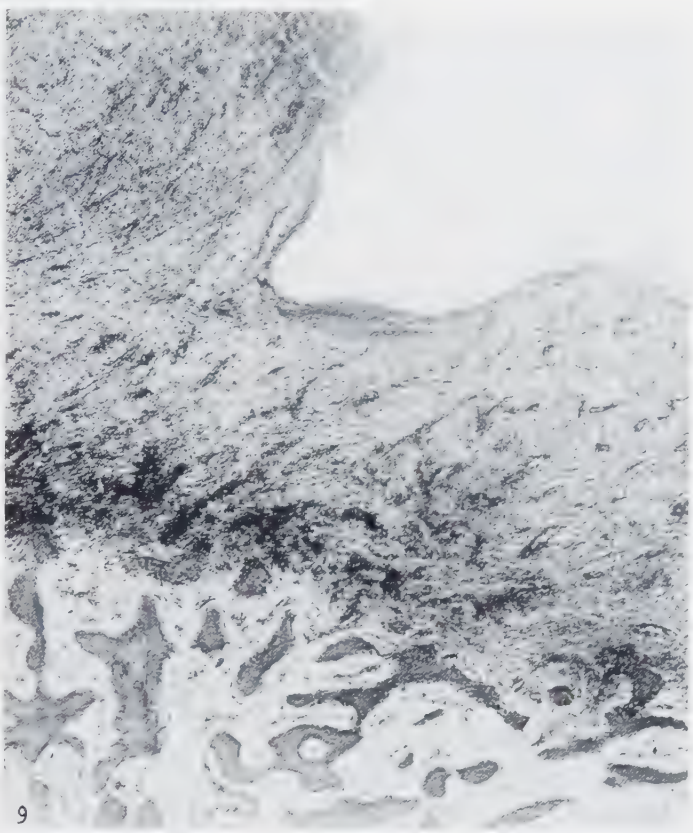

Abb. 9. Fall 4: Faserreiches Granulationsgewebe mit spaltförmigen Gefäßen (Vergr. 44 : 1).

Fall 5. M. B. 144/29. Pat.: Ernst Z., 29jährig (Suval Zürich Sch. Nr. 21 523/27). Die Akten dieses Falles konnte ich bei der Suval Zürich einsehen, wofür ich Herrn Prof. Zollinger an dieser Stelle bestens danken möchte.

Anamnese: Beim Hinuntersteigen ins Gewächshaus stolperte Pat. (Gärtner) am 24. 11. 1927 und schlug dabei die Innenseite des rechten Unterschenkels an der Seitenmauer an. Er habe keine Wunde gehabt, die Stelle habe aber geschmerzt. Nach 8 Tagen sei eine leichte Blaufärbung an der Verdickungsstelle aufgetreten.

Untersuchungsbefund (Dr. Blumer, 16. 12. 1927): An der Innenkante der rechten Tibia an der Grenze oberes/mittleres Drittel ist eine flache, druckempfindliche Verdickung vorhanden. Schmerzen spontan und auf Druck.

Klinische Diagnose: Quetschung der medialen Partie der rechten Tibia im oberen und mittleren Drittel, sekundäre Kallusbildung infolge Periostverletzung.

Therapie (12. 12. 1927 bis 7. 1. 1928): Konservativ, Applikation von Ichthyolsalbe mit Jodkali zwecks Resorption der Auftreibung. Leichtere Arbeiten erlaubt.

Ende November 1928 erscheint Pat. zur Kontrolle: Die anfänglich kleine Verdickung ist bis zu Mandelgröße aufgetrieben. Nach der Entlassung im Januar habe Pat. stets noch Schmerzen gehabt, zeitweise sogar starke, besonders nach Arbeiten an einem Abhang oder beim Bergabgehen. Verdickung sei nicht verschwunden. Prof. Zollinger ordnet daraufhin eine kreisärztliche Untersuchung an, aus welcher folgender Befund resultiert:

„An der medialen Seite der Tibia am hinteren Rande derselben und etwa 11 cm unterhalb des Kniegelenks findet sich eine flache, etwa 0,5 cm hohe und 3 cm lange Verdickung, die etwas druckempfindlich sein soll. Die Haut über der Verdickung ist sehr gut verschieblich, nicht infiltriert. Die Wade ist nicht druckempfindlich. Keine Phlebitis. Vollkommene Beuge- und Streckfähigkeit des Kniegelenkes. Rechts leichtes Wackelknie. Am linken Bein nirgends Exostosen. Beurteilung: Es handelt sich entweder um eine Kallusverdickung oder eine Exostose. Die Radiographien ergeben eine Auftreibung der Tibia von eigentümlicher, zystenartiger Form. Die Zyste enthält verschiedene Kammern und offenbar einen nur sehr dünnen Deckel. Wir halten es für ausgeschlossen, daß es sich, wie der Röntgenologe meint, um eine Osteomyelitis handeln könnte, sondern denken eher an einen braunen Tumor nach Looser, der Folge eines Hämatoms auf Grund einer Quetschung gewesen sein könnte. Die Operation wird den Fall besser aufklären. Überweisung an Dr. G. A. Preiß zwecks Operation."

Röntgenbefund vom 5. 12. 1928 (Dr. H. Suter): „Obere Hälfte rechter Unterschenkel, Aufnahmen von drei Seiten aus. Die Bilder zeigen übereinstimmend, etwa 12 cm unterhalb der Kniegelenkfläche beginnend, eine 5 cm lange, ovale Auftreibung der Tibia, mediale Seite, nach hinten zu sich ausdehnend, ihre Gesamtbreite beträgt etwa 2 cm, d. h. 1 cm über die normale Tibialinie hinausgehend und 1 cm im Bereich des Tibiaknochens selbst, der hier entsprechende Aufhellung mit Strukturverlust zeigt (Abb. 10). Das Bild macht den Eindruck eines beginnenden osteomyelitischen Prozesses, zumal an der lateralen Seite des Schaftes

Abb. 10. Fall 5: Traumatische, kortikal gelegene Zyste auf der medialen Tibiaseite eines 29jährigen Mannes. (Aufnahme vom 5. 12. 1928, Dr. Herm. Suter, Zürich.)

Abb. 11. Fall 5: Zystenwand aus fibrillenreichem Granulationsgewebe. Junge Knochenbälkchen aus Faserknochen mit breiten Osteoblastensäumen. (Vergr. 44 : 1).

ebenfalls eine feine periostale Auflagerung zu sehen ist. Immerhin besteht eine gewisse Ähnlichkeit mit dem Bilde des in den peripheren Schichten der Rinde entstandenen Sarkoms." Eine bestimmte Diagnose möchte der Radiologe aus dem Radiogramm allein ohne klinische Untersuchung und Beobachtung nicht stellen.

Operationsbericht vom 26. 1. 1929 (Dr. G. A. Preiß): Operation am 15. 1. 1929 im Schwesternhaus zum Roten Kreuz, Zürich. Die Zyste auf der medialen Seite des rechten Unterschenkels wurde durch einen Lappenschnitt freigelegt. Wie im Röntgenbilde ersichtlich, fand sich eine ovaläre Auftreibung am Knochen. Die prominente Knochenstelle war schon durch die blaurote Farbe gut vom übrigen Knochen abgegrenzt. Sie wurde mit dem Meißel abgedeckelt und man kam in eine zystenartige Kammer der Kortikalis. Die Zyste wurde ausgelöffelt und als merkwürdiger Befund konnte festgestellt werden, daß dieselbe mit dem übrigen Markraum nicht in Verbindung stand, jedenfalls war der Boden der Zyste härter, als es der gewöhnlichen Spongiosa entsprechen würde. Nach seinem Dafürhalten handelt es sich um eine posttraumatische Zyste.

Pat. wird am 22. 2. 1929 als geheilt entlassen.

Pathologisch-anatomischer Befund: Eingesandtes Material: Knochenstücke, Zystendeckel.

1. Die kleinen Knochenlamellen aus der Tiefe der Zyste bestehen histologisch aus regelmäßig gebautem, lamellärem, kompaktem Knochengewebe.
2. Die histologische Untersuchung des die Zyste bedeckenden Deckels ergibt folgendes:

Außen vereinzelte Fasern quergestreifter Muskulatur, darunter eine mittelbreite Periostschicht, deren äußere Lage zellarm, fibrillär, die innere Lage zellreich ist. In dieser Schicht finden sich reichlich Osteoblasten und vereinzelte Osteoklasten, die der darunterliegenden Kompakta aufsitzen. Die periphere Kompaktazone ist ziemlich breit, regelmäßig lamellär gebaut. Breite Züge von fibrösem Mark durchziehen die weiten Haverschen Kanäle. Im Bindegewebe dieses fibrösen Markes ist stellenweise Hämosiderin intrazellulär abgelagert. — Nach innen zu folgt der genannten äußeren Kompaktaschicht eine ziemlich breite Schicht aus spongiösem Knochengewebe. Die Knochenbälkchen sind eher plump, nur spärlich. Zwischen ihnen reichlich fibröses Mark mit zahlreichen Blutgefäßkapillaren. In diesem Mark auch vereinzelte Infiltrate aus Lymphozyten und Plasmazellen. Stellenweise ist das Mark diffus von Blutungen durchsetzt. Die spongiösen Knochenbälkchen sind zum Teil lamellär gebaut, während gegen die Tiefe, d. h. gegen das Zystenlumen zu junge Bälkchen aus Faserknochen mit breiten Osteoblastensäumen liegen. Die Zyste selbst ist auch mikroskopisch vollständig glattwandig (Abb. 11). Sie besteht aus einem fibrillenreichen Granulationsgewebe, das gegen innen zellreicher wird. Oft ist die innerste Zellschicht zusammengesetzt aus auffallend großen, saftreichen Zellen mit großem, dunkelm Kern. Die Auskleidung zeigt Ähnlichkeit mit der Synovialis in einem chronisch-entzündlichen Schleimbeutel. Unter diesen großen Zellen, die zum Teil wie Osteoblasten aussehen, sind vereinzelte mit mehreren Kernen, eher vom Typus der Osteoklasten. Eisenpigment findet sich in diesen Zellen nicht, hingegen in den weiter vom Lumen entfernten Zellen ist stellenweise reichlich solches Pigment aufgenommen.

Diagnose: Traumatische, posthämorrhagische Knochenzyste in der Kortikalis der rechten Tibia.

Epikrise der beschriebenen eigenen Fälle.

Betrachten wir zusammenfassend nochmals die bei unseren eigenen Fällen erhobenen Daten und Befunde, so ergibt sich vorerst, daß die Fälle 1—4 typische solitäre Knochenzysten bei jugendlichen Menschen darstellen. Nur in Fall 5, der auch klinisch, röntgenologisch und vor allem in bezug auf die subperiostale Lokalisation einen Sonderfall darstellt, handelt es sich um einen bereits 29jährigen Mann. Unsere 4 Fälle von solitären Knochenzysten bei Jugendlichen fanden sich im Alter zwischen 11 und 20 Jahren.

Nur in einem Falle wurde ein Trauma angegeben. Dieses soll schon etwa 2 Jahre vor dem Manifestwerden der lokalen Knochensymptome zurückliegen (Fall 1). In den andern 3 Fällen waren die Zysten zur Zeit des Traumas schon voll ausgebildet, d. h. das angegebene Trauma traf bereits eine Zyste und verursachte im zystischen Knochen eine Fraktur, eine pathologische Fraktur.

Die Beschaffenheit der Zystenwand wechselt mit dem Zeitraum, der zwischen Trauma und Operation verstrichen ist. In allen Fällen finden wir eine charakteristische Auskleidung der Zysten mit einem Bindegewebsbalg, der aus jungem, zell- und gefäßreichem Bindegewebe besteht. Dieser hat in allen Fällen mehr oder weniger reichlich Hämosiderin phagozytiert. In dem langdauernden Falle 2 (4 Jahre, etwa 1 Jahr seit der Spontanfraktur) fand sich im Granulationsgewebe auch reichlich Lipoid, in Pseudoxanthomzellen phagozytiert. Ferner fanden sich in mehreren Zysten im Granulationsgewebe fibrinoide Bänder ein- und aufgelagert. Hämosiderin, Lipoid und Fibrin sind die sicheren Anzeichen für eine stattgehabte Blutung.

Alle Zysten waren von einer dünnen Knochenschale bedeckt, die außen meist eine dünne Kompakta, innen dagegen neugebildeten, geflechtartigen (sog. „strähnigen") Knochen aufwies. Dieser befindet sich in starkem Umbau.

Entzündliche Infiltrate ließen sich nur spärlich, und zwar nur in der Umgebung der Hämosiderinablagerungen nachweisen.

In keinem unserer Fälle konnten Reste eines rückgebildeten Riesenzelltumors gefunden werden.

In keinem Falle fanden wir Zeichen der Organisation eines Markhämatoms.

Aus den Fällen 1—4 läßt sich demnach schließen, daß unsere Fälle typische Knochenzysten bei Jugendlichen darstellen. Sie sind histologisch gekennzeichnet durch eine membranartige Auskleidung mit jungem, gefäßreichem Bindegewebe, das Blutungsreste aus dem Zysteninnern

aufgenommen hat. — Es wäre aber unseres Erachtens vollständig unbegründet, diesen Befund in dem Sinne zu interpretieren, daß eine Knochenmarksblutung im gesunden Knochen die Zystenbildung verursacht habe, denn wir haben ja feststellen müssen, daß in 3 von unseren typischen Fällen die Zysten schon vor dem angegebenen Trauma bestanden haben. Dies ergibt sich übrigens auch aus der letzten Arbeit von Looser über ähnliche Fälle von solchen Zysten bei Jugendlichen, wo in 4 von 5 Fällen kein sicheres Trauma angegeben werden kann.

Einerseits müssen wir also zugeben, daß in allen diesen Zysten sichere Zeichen der Blutresorption nachweisbar sind, andererseits muß aber festgestellt werden, daß die Blutungen durch Fraktur des zystischen Knochens entstanden sind. Somit müssen wir schließen, daß die Zysten vorbestanden haben. Wir können uns deshalb nicht entschließen, aus dem Befunde eines resorptiven Granulationsgewebes als Zystenauskleidung einen Schluß auf die Ätiologie unserer Zysten zu ziehen, in dem Sinne, daß es sich um posttraumatische Zysten handle. Ob im einzelnen Falle vielleicht schon früher ein Trauma zur Zystenbildung Anlaß gegeben hatte, ist nicht zu ersehen, ist aber zum mindesten nicht wahrscheinlich, denn es muß doch angenommen werden, daß ein Trauma, das im jugendlichen Knochen zu einer Markblutung führt, wenigstens erheblich sei.

Im übrigen muß hier noch darauf hingewiesen werden, daß die Loosersche Annahme einer traumatischen Knochenmarksblutung bei Intaktbleiben der Kortikalis nur als Hypothese gewertet werden kann. Es will uns scheinen, daß diese Hypothese, die als einzige Grundlage für das Verständnis der Pathogenese der Zysten beim Jugendlichen herangezogen wurde, nicht bewiesen ist. Die Blutungsreste, sowie auch die von Looser und Pommer angeführten Veränderungen im Knochen (Knochenabbau, sog. „Phlegmasie") sind unseres Erachtens nicht dafür beweisend, daß die Zyste auch wirklich durch eine Blutung verursacht wurde.

Es scheint uns also zum mindesten unbewiesen, aber auch unwahrscheinlich, daß die primäre Zystenbildung auf ein Trauma zurückzuführen sei. Gewiß spielt das Trauma beim Zustandekommen desjenigen Zustandes, wie man ihn nach der (pathologischen) Fraktur findet, eine Rolle, aber wir glauben nicht daran, daß dies eine ursächliche Rolle sei.

Wir stehen somit wiederum vor der schwierigen Frage, welches nun die Ursache der primären Knochenzystenbildung sei. Die Antwort lautet: „Wir wissen es nicht." Übersehen wir aber die bisher erwogenen Möglichkeiten, so glauben wir doch, daß die Annahme von v. Mikulicz am meisten für sich hat. Schinz und Uehlinger haben bereits schon die gleiche Auffassung vertreten, wie wir weiter vorn erwähnt haben. Die großen statistischen Untersuchungen von Geschickter und Copeland scheinen uns im Sinne der Annahme von v. Mikulicz zu sprechen. Es ergibt sich aus der tabellarischen Zusammenstellung dieser Autoren, daß die Knochenzysten das Alter bis zu 20 Jahren, also die Wachstumsperiode, ausgesprochen bevorzugen. Ferner zeigt auch die Lokalisation der Zysten eine unverkennbare Beziehung zum Wachstum, indem die allermeisten Zysten in den Längenwachstumszonen zu finden sind (vgl. S. 8). Es scheint sich dabei um eine Dysplasie in diesen Abschnitten zu handeln, indem hier in fehlerhafter Weise kein Knochengewebe ausgebildet wird und an seiner Stelle eine von einer Bindegewebszone ausgekleidete Höhle tritt.

In einem gewissen Gegensatz zu den Fällen 1—4 steht, wie umstehend schon angedeutet wurde, der Fall 5. Es handelt sich dabei um einen bereits 29jährigen Mann. Die Erkrankung beginnt bei ihm mit einem einwandfreien, heftigen und bestimmt lokalisierten Trauma (Anschlagen der Innenseite des rechten Unterschenkels an einer Steinmauer), das an dieser Stelle zu einer Schwellung und Schmerzhaftigkeit führt. Vom erstbehandelnden Arzt wird angenommen, daß es sich um eine Quetschung mit Periostzerreißung und sekundärer Kallusbildung handle. Das Röntgenbild ergibt eine äußere Kortikaliszyste mit einer dünnen Knochenschale und einer geringen Arrosion der Kortikalis auf der Innenseite der Zyste. Die histologische Untersuchung zeigt, daß es sich in der Tat um eine subperiostale Blutungszyste handelt, welche von einem Deckel aus periostalem, neugebildetem Knochen überspannt ist. Auch diese Zyste ist, wenigstens im Bereich des Deckels, auf der Innenseite mit einem schmalen Bindegewebsstreifen ausgekleidet. Im fibrösen Mark des

neugebildeten Knochens im Bereich des Zystendeckels findet man reichlich Hämosiderin abgelagert und an der Innenfläche der Zyste auch Fibrin.

Durch die histologische Untersuchung konnte also die klinische Annahme bestätigt werden, daß es sich nämlich um eine posttraumatische, subperiostale Zyste handle, was ja auch aus dem Operationsbefund zu entnehmen war.

Der vorliegende Fall ist unseres Erachtens so zu erklären, daß durch das stumpfe Kontusionstrauma ein subperiostales Hämatom entstanden ist, welches zu einer Ablösung und Spannung des Periostes geführt hat. Als Reaktion auf diesen Spannungszustand wurde, ganz ähnlich wie wir das durch die Untersuchungen von Looser bei der Osteomyelitis kennengelernt haben, vom abgelösten Periost aus neuer Knochen gebildet. Warum im vorliegenden Falle das Hämatom nicht vorher aufgesogen worden ist, können wir aus dem Befund nicht erklären. Dieser seltene Befund einer kortikalen Knochenzyste beweist immerhin, daß durch ein Kontusionstrauma im Knochen eben nicht eine zentrale, sondern eine periphere Zyste, d. h. am Ort der Gewalteinwirkung, entsteht. Auf Grund dieses Falles 5 muß allerdings die Möglichkeit einer traumatischen Knochenzystenbildung zugegeben werden. Aber es muß betont werden, daß der Deckel der Zyste aus periostalneugebildetem Knochengewebe besteht und daß diese Knochenneubildung als Folge des Druckes, den das subperiostale Hämatom auf das abgelöste Periost ausgeübt hat, aufgefaßt werden muß. Es handelt sich also um einen ähnlichen Prozeß, wie wir ihn in der Bildung der sog. „Spiculae" bei Knochengeschwülsten kennen, die das Periost abheben. Dazu gehört z. B. der schalige Riesenzelltumor.

Die wesentlichen Voraussetzungen, die wir für die Genese der Kortikaliszyste herangezogen haben, unterscheiden sich also prinzipiell von den Voraussetzungen, welche Pommer und Looser für das Zustandekommen der zentralen, solitären Knochenzysten angenommen haben.

Wir glauben deshalb schließen zu müssen, daß eine traumatische Zyste im gesunden Knochen nur in der Form einer subperiostalen Kortikaliszyste auftreten kann, nicht aber im Innern des Knochens bei intakter Kortikalis.

Zusammenfassung

1. Es handelt sich bei den untersuchten 5 Fällen um solitäre Knochenzysten im anscheinend gesunden Knochen, die sich in den Fällen 1—4 im Alter von 11—20 Jahren vorfanden. Fall 5 stellt eine typische posttraumatische Blutungszyste in der Kortikalis eines 29jährigen Mannes dar.
2. In 3 Fällen (Fall 2, 3, 4) war die vorgefundene Zyste zur Zeit des Traumas schon voll ausgebildet. Das Trauma traf also den bereits zystisch veränderten Knochen und verursachte eine pathologische Fraktur.
3. Histologisch finden wir in allen 5 Fällen eine charakteristische membranartige Auskleidung der Zyste, die aus jungem, zell- und gefäßreichem Bindegewebe besteht und mit mehr oder weniger reichlich phagozytiertem Hämosiderin durchsetzt ist. Vereinzelte Einlagerungen von Lipoid und Fibrin. Hämosiderin, Lipoid und Fibrin sind als sichere Anzeichen für eine stattgehabte Blutung anzusehen (Blutabbauprodukte).
4. Entzündliche Infiltrate ließen sich nur spärlich nachweisen, und zwar nur in der Umgebung von Hämosiderinablagerungen.
5. In keinem unserer Fälle fanden sich Andeutungen der Organisation eines Markhämatoms.
6. In allen Zysten sind sichere Zeichen der Blutresorption nachweisbar. Eine Hämosiderinphagozytose durch Riesenzellen vom Osteoklastentypus konnte in keinem Fall beobachtet werden.
7. Nirgends konnten Reste eines rückgebildeten Riesenzelltumors gefunden werden.
8. Die primäre Knochenzystenbildung auf ein Trauma zurückzuführen, erscheint uns nicht gerechtfertigt. Die Ansicht von v. Mikulicz, der die solitären Knochenzysten für angeborene Entwicklungsstörungen oder postnatale Wachstumsstörungen des Knochens hält, unterstützt durch das große statistische Material von Geschickter und Copeland, scheint uns am zutreffendsten: a) Bevorzugtes Auftreten in der Wachstumsperiode: Alter bis 20 Jahre. b) Bevorzugtes

Auftreten in den Längenwachstumszonen: proximale Metaphyse von Femur und Humerus, distale Femurmetaphyse, proximale und distale Tibiametaphyse. Es handelt sich wahrscheinlich um eine Dysplasie in diesen Abschnitten, indem hier in fehlerhafter Weise an Stelle von Knochenbildung eine von einer Bindegewebszone ausgekleidete Höhle tritt.

9. Fall 5 betrifft einen bereits 29jährigen Mann. Die Erkrankung beginnt mit einem einwandfreien, heftigen, bestimmt lokalisierten Trauma (stumpfes Kontusionstrauma). Es handelt sich hier um eine posttraumatische Knochenzyste, die nicht zentral im Knochen, sondern peripher in der Kortikalis, d. h. am Ort der Gewalteinwirkung, entstanden ist (subperiostale Blutungszyste).
10. Wir kommen deshalb zum Schluß, daß in unseren Fällen 1—4 eine typische Osteodystrophia cystica juvenilis im Sinne von v. Mikulicz vorliegt, und wir möchten noch vorschlagen, diese idiopathischen juvenilen Zysten als genuine Zysten zu bezeichnen, im Gegensatz zu den sekundären, wie sie aus Geschwülsten im Knochen entstehen, oder im pathologisch veränderten Knochen durch Erweichungsprozesse ausgelöst werden können.

Schrifttum

1. v. Albertini, A., Schweiz. med. Wschr. **1** S. 566 (1935). — 2. Askanazy, M., Tübinger Arbeiten auf dem Gebiete der pathologischen Anatomie **4** S. 3 (1903). — 3. Beck, C., Über echte Zysten der langen Röhrenknochen, Arch. klin. Chir. **70** S. 1100 (1903). — 4. Beneke, R., Diskussion zu Mönckebergs Vortrag über Zystenbildung bei Ostitis fibrosa, Verh. dtsch. path. Ges. H. 1 S. 240 (1904). — 5. Bloodgood, J. C., Benign bone cysts, Osteitis fibrosa, Ann. Surg. **52** S. 145 (1910); **56** S. 210 (1912); **69** S. 345 (1919). — 6. Bostroem, E., Zur Pathologie der Knochenzysten, Festschr. zur 56. Naturforscherversl g. Freiburg i. Br. 1883. — 7. Bötticher, V., Über Knochenzyste im Humerus, Zbl. Chir. **31** Nr. 27 S. 155 (1904). — 8. Braun, Über Zysten in den langen Röhrenknochen nebst Bemerkungen über den künstlichen Knochenersatz, Bruns' Beitr. **52** S. 476 (1907). — 9. Fraenkel, E., Untersuchungen über die Möller-Barlowsche Krankheit, Fortschr. Röntgenstr. **7** S. 231, 291 (1904); **10** S. 1 (1906); 18. Ergänzungsband v. Arch. u. Atlas path. Anat. (1900); Münch. med. Wschr. H. 45 S. 2185; H. 46 S. 2247 (1906). — 10. Fujii, Zur Kenntnis der Pathogenese der solitären Knochenzyste, Dtsch. Z. Chir. **113** S. 1 (1911). — 11. Gaugele, K., Zur Frage der Knochenzysten und der Ostitis fibrosa v. Recklinghausen, Arch. klin. Chir. **83** S. 953 (1907). — 12. Geschickter, C. F., and M. M. Copeland, Osteitis fibrosa and giant cell tumor, Arch. Surg. **19** S. 169 (1929). — 13. v. Haberer, H., Zur Frage der Knochenzysten, Arch. orthop. Unfallchir. **17** S. 1 (1919). — 14. Koch, G., Über Knochenzysten in den langen Röhrenknochen, Arch. klin. Chir. **68** S. 977 (1902). — 15. König, F., Über das zystische Enchondrofibrom und die solitären Zysten der langen Röhrenknochen, Arch. klin. Chir. **56** S. 667 (1898). — 16. Looser, E., Über die Zysten und braunen Tumoren der Knochen, Dtsch. Z. Chir. **189** S. 113 (1925). — 17. Derselbe, Die infektiöse Osteomyelitis (pathologische Anatomie), Verh. schweiz. Ges. Chir. XIV. Jahresversl g. Lugano 1927, Schweiz. med. Wschr. S. 125 (1928). — 18. Derselbe, Zur pathologischen Anatomie der solitären Knochenzysten, Schweiz. med. Wschr. S. 940 (1933). — 19. Lubarsch, O. (siehe Gaugele, K.), Arch. klin. Chir. **83** S. 953 (1907). — 20. v. Mikulicz, J., Diskussion über zystische Degeneration der Knochen, Zbl. Chir. **31** S. 1323 (1904). — 21. Mönckeberg, G., Über Zystenbildung bei Ostitis fibrosa, Verh. dtsch. path. Ges. H. 1 S. 232 (1904). — 22. Pommer, G., Zur Kenntnis der progressiven Hämatom- und Phlegmasieveränderungen der Röhrenknochen auf Grund der mikroskopischen Befunde im neuen Knochenzystenfalle H. v. Haberers. Arch. orthop. Unfallchir. **17** S. 17 (1919). — 23. Rindfleisch, E., Lehrbuch der pathologischen Gewebslehre. 4. Aufl. S. 531 (1875). — 24. Rutishauser, E., Experimentelle Studien über die bei chronischer Bleivergiftung vorkommenden Knochenveränderungen von der Art der Ostitis fibrosa v. Recklinghausen und dabei nachweisbarer Epithelkörpervergrößerung. Berlin, Julius Springer (1932). — 25. Schinz, H. R., und E. Uehlinger, Zur Diagnose, Differentialdiagnose, Prognose und Therapie der primären Geschwülste und Zysten des Knochensystems, Erg. med. Strahlenforschg **5** S. 387 (1931). — 26. Schmidt, M. B., Erg. von Lubarsch-Ostertag, 7. Jahrg. S. 281 (1900/01) — 27. Schmorl, G., Über Ostitis deformans Paget, Virchows Arch. **283** S. 694 (1932). — 28. Stenholm, T., Pathologisch-anatomische Studien über die Osteodystrophia fibrosa, Akadem. Abhandlung, Upsala (1924). — 29. Thüer, K., Über das Phänomen der dissezierenden Knochenresorption bei Osteodystrophia fibrosa generalisata v. Recklinghausen, Inaug.-Diss., Virchows Arch. **295** S. 591 (1935). — 30. Virchow, R., Über die Bildung von Knochenzysten, Monatsber. d. Kgl. Preuß. Akad. d. Wissenschaften, S. 369, Berlin (1876). — 31. Ziegler, Über die subchondralen Veränderungen der Knochen bei Arthritis deformans und über Knochenzysten, Virchows Arch. **70** S. 502 (1877).

Es ist mir eine angenehme Pflicht, an dieser Stelle Herrn Prof. Dr. A. v. Albertini für die Überlassung des Themas sowie für seine Anregungen während der Durchführung der Arbeit meinen herzlichsten Dank auszusprechen.

Curriculum vitae

Am 15. 3. 1906 in Zürich geboren, besuchte ich die dortige Primar- und Sekundarschule. Im Frühjahr 1921 trat ich in die Kantonale Handelsschule in Zürich ein, die ich im März 1924 mit der Diplomprüfung abschloß. Nach 3jähriger Praxis im In- und Ausland bestand ich im Herbst 1929 die eidgenössische Matura. Anschließend erfolgte meine Immatrikulation an der Universität Zürich, an welcher ich mein gesamtes Studium verbrachte. Im Herbst 1934 legte ich das zahnärztliche Staatsexamen ab und betätigte mich darauf während eines Jahres als Assistent an der chirurgisch-poliklinischen Abteilung des zahnärztlichen Instituts.

Druck: Bibliographisches Institut AG. in Leipzig